Über follikuläre Zahnzysten

Inaugural-Dissertation

zur

Erlangung der zahnärztlichen Doktorwürde

der

Medizinischen Fakultät
der Friedrich-Wilhelms-Universität zu Berlin

vorgelegt von

Heinrich Hammer
Zahnarzt in Potsdam

R. UNIV
BIBLIOTHEEK
LEIDEN

Tag der Promotion: 27. Januar 1920

Gedruckt mit Genehmigung

der

Medizinischen Fakultät der Universität Berlin

Dekan:

Prof. Dr. Rubner

Referent:

Prof. Dr. F. Williger

Die häufigsten Neubildungen im Bereiche der Kiefer sind die Zysten. Skultetus (Arment. chirurg. S. 222) hat als erster im Jahre 1654 auf das Vorkommen solcher Zysten aufmerksam gemacht. Er beobachtete zwei zystische Tumoren im Oberkiefer, und glaubte, sie mit dem Zahnsystem in Zusammenhang bringen zu können. Des weiteren beobachteten und beschrieben dann Kieferzysten Bardenave und Mocelot 1778 (Mémoires de l'Academie royale chirurg.), in demselben Jahr auch Jourdain (Maladies de la bouche). Von diesem wurden auch schon Zähne im Innern der Zysten festgestellt. Delpèche 1828, Fauchard und Guibont wiesen dann nachdrücklicher auf den Zusammenhang der Zysten mit dem Zahnsystem hin. Dupuytren, Diday (1839) und Forget (1840) verdanken wir die ersten genaueren klinischen Angaben. Dupuytren beschreibt als sicheres diagnostisches Merkmal das Pergamentknittern „Bruit de parchemin", ein Geräusch — von anderen Autoren wurde es auch als Eierschalengeräusch, „bruit de cognes d'oeuf", beschrieben —, das bei leichtem Druck auf die dünne knöcherne Zystenwand entsteht. Aus diesen klinischen Arbeiten lernte man die bislang als Abszeß oder Hydrops bezeichneten Krankheitsbilder nunmehr als Zysten zu diagnostizieren. In einer weiteren Arbeit im Jahre 1853 versuchte Forget, System in die verworrenen Verhältnisse hineinzubringen, und brachte folgende Einteilung: „Es gibt Flüssigkeit enthaltende, feste und gemischte Zysten, die ersteren zerfallen in einfache und vielfächerige, letztere sind sehr ausgebreitet, hängen von einem konstitutionellen Leiden ab und wachsen aus der Alveole heraus."

Albrecht (V. f. Z., 1865) teilt die Zysten nach dem Orte ihrer Entstehung ein, und zwar unterscheidet er:

1. in den Knochen eingelagerte und
2. dem Knochen angelagerte.

Eine genauere Einteilung nahm 1869 Fackelday (Über Kieferzysten, Inaug.-Diss., Halle) vor, und zwar machte er folgende Unterschiede:

I.

1. Kieferzysten in präexistierenden Hohlräumen,
2. Zysten, die durch Erweichungen von Neubildungen hervorgehen.

II.

1. Zysten, die von kranken Wurzeln ausgehen und das Periost abheben,
2. Pseudozysten aus Alveolarabszessen hervorgehend,
3. Zysten, die aus Zahnfollikeln hervorgehen.

III.

1. Zysten, die durch Verlagerung der Lippendrüsen während der fötalen Entwicklung in den Kiefern entstehen,
2. Zysten, die im Antrum Highmori sich aus der Drüsensubstanz entwickeln.

In demselben Jahre wie Fackelday hatte auch Broca sich mit dem Studium der Kieferzysten eingehend beschäftigt, und vor allem auf das Vorkommen follikulärer Zysten hingewiesen. Magitot nahm die Theorien Brocas auf und baute sie weiter aus. Seine grundlegenden Arbeiten ermöglichten eine scharfe Trennung der eigentlichen Zahnzysten. Er unterschied zwei Gruppen:

1. die neogenen oder periodontitischen, und
2. die follikulären Zahnzysten.

Unter Follikularzysten verstanden Broca-Magitot die zystische Degeneration von Zahnanlagen, bei denen es sich um Entartung eines normalen oder überschüssig angelegten Zahnkeims handelt. Die Einteilung Magitots hat sich bis zum heutigen Tage erhalten mit der Einschränkung, daß die „neogenen oder periodontitischen" Zahnzysten heute allgemein als radikuläre oder Wurzelzysten bezeichnet werden.

Zu den zystischen Neubildungen rechnen wir ferner jetzt noch die Kystome hinzu. Wir unterscheiden also:

1. die radikulären oder Wurzelzysten,
2. die follikulären Zysten, und
3. die Kystome.

Alle drei Gruppen nehmen ihren Ursprung von der epithelialen Zahnleiste. Die radikulären oder Wurzelzysten entstehen aus den „Débris epithéliaux paradentaires", den von Malassez entdeckten und von Hertwig und von Brunn als Reste der Epithelscheide festgestellten Epithelresten im Periodontium, die follikulären Zysten aus dem Epithel des Follikels und die Kystome aus Resten der epithelialen Zahnleiste selbst. Die Wurzelzysten sind die am häufigsten angetroffenen Kieferzysten. In den Jahren 1907—1919 wurden an der chirurgischen Abteilung des zahnärztlichen Universitätsinstituts Berlin ca. 2200 radikuläre Zysten beobachtet. Diesen gegenüber stehen im gleichen Zeitraum nur 121 Follikularzysten. Noch seltener kommen die Kystome zur Beobachtung. Über ihre Entstehung schreibt Partsch (26):

„Wird die Entwicklung eines Zahnkeimes noch vor seiner Differenzierung der bindegewebigen und epithelialen Elemente gestört und setzt schon vorher die geschwulstartige Veränderung des Schmelzkeimes ein, so entstehen Geschwülste epithelialer Natur, die aber je nach den Veränderungen, welche in ihnen Platz greifen können, verschiedenen Charakter tragen können. Das Epithel kann in soliden Sprossen wuchern und so zu festen Geschwülsten Veranlassung geben, oder andererseits zystisch degenerieren, und auf diese Weise die sog. Kystome erzeugen." Die Kystome können unilokulärer oder multilokulärer Art sein. Zu den unilokulären Kystomen gehören wahrscheinlich auch die sog. „zahnlosen" Follikularzysten.

Im folgenden will ich mich mit der Entstehung, den Ursachen und den klinischen Erscheinungen der Follikularzysten beschäftigen.

Die Entwicklung der follikulären Zysten verlegte Magitot in drei verschiedene Stadien der Zahnentwicklung, und zwar:

1. in die embryoplastische,
2. in die odontoplastische,
3. in die Koronarperiode.

Der ersten Periode glaubte er die Bildung solcher Zysten zuschreiben zu dürfen, in denen weder Zahn noch Zahnrudimente, sondern nur Flüssigkeit als Inhalt gefunden wird. Die zweite Periode umfaßt die Zysten mit Zahnrudimenten, und die dritte diejenige mit vollständig ausgebildetem Zahn, oder doch wenigstens fertiger Zahnkrone. Gegen diese Hypothese von Magitot, der also die Entwicklung der follikulären Zysten in direkte Beziehung bringt mit der Zahnanlage, nahm Malassez und nach ihm auch Albarran entschieden Stellung. Sie wollten einen Unterschied in der Genese der Follikular- und der Wurzelzysten nicht gelten lassen, sondern verlegten für beide Gruppen den Ursprung in die „Débris epithéliaux paradentaires". Die Gründe, die Malassez veranlaßten, gegen die bis dahin herrschende Theorie Magitots Stellung zu nehmen, sind kurz zusammengefaßt folgende:

1. Ein in seiner Entwicklung gestörter Follikel kann keine normalen Zähne bilden.
2. Das Vorkommen mehrerer vollausgebildeter Zähne in einer Zyste ist nach Magitot nur schwer zu erklären.
3. Es gibt nach Malassez Zysten, in denen Zähne oder Zahnrudimente in der Zystenwand eingeschlossen liegen, ohne mit dem Lumen der Zyste in Verbindung zu stehen.

Diesen Streit Magitot-Malassez hat Perthes (30) durch treffliche Ausführungen in seinem Werk: „Die Verletzungen und Krankheiten der Kiefer" dahin entschieden, daß im Sinne Magitots aus dem Follikel selbst und nicht aus den „Débris epithéliaux paradentaires" die

Follikularzyste hervorgeht. Dem schließt sich auch Partsch (26) an, nur ist ihm noch zweifelhaft, wie weit der Zahnkeim selbst, wie weit das Epithel des Zahnsacks an dem Entstehen der Zyste beteiligt ist. Diese Frage von Partsch will ich zu lösen versuchen. Ausgehen will ich hierbei von der Betrachtung des Schicksals, das retinierte Zähne im Kiefer erleiden können.

Es kann verschiedener Art sein. Die Zähne können reaktionslos im Kiefer liegenbleiben, ohne daß ihr Besitzer von ihrer Existenz etwas weiß. Zufällig werden solche Zähne bisweilen bei einer Röntgenaufnahme entdeckt, die aus einer andern Ursache gemacht wird. Oder aber, es kommen Prothesenträger zum Zahnarzt mit der Klage, daß die Prothese, die bis dahin gut gesessen habe, nicht mehr passe. Häufige Ursache hierfür ist ein retinierter Zahn, der durch Atro-

Fig. 1.

Fig. 2.

Fig. 3.

phie des Alveolarfortsatzes noch zum Durchbruch kommt. Während nun ein Teil der retinierten Zähne im Kiefer unverändert liegenbleibt, fällt ein anderer der Resorption anheim. Fig. 1 zeigt im Röntgenbild zwei retinierte obere Eckzähne, von denen nur der eine deutliche Resorptionserscheinungen zeigt. Die Ursache des Einsetzens einer Resorption mag dahingestellt bleiben, Genaueres wissen wir noch nicht darüber. Endlich finden wir noch retinierte Zähne mit Follikularzysten umgeben. Hierbei taucht die Frage auf: Ist die Retention des Zahnes das Primäre und die Zystenbildung sekundär, oder bildet sich zunächst die Zyste und wird dadurch der Zahn am Durchbruch gehindert? Williger operierte bei einer Patientin eine vom rechten unteren Weisheitszahn ausgehende Follikularzyste. Bei dieser Gelegenheit wurde im Röntgenbilde entdeckt, daß auch der linke untere Weisheitszahn retiniert war. Eine Zystenbildung war an diesem aber nicht nachweisbar. Zwei Jahre später bekam die Patientin auch an diesem Weisheitszahn eine Follikularzyste. Dieser Fall zeigt also primäre Retention und sekundäre Zysten-

bildung. Ebenso der folgende: Eine 67jährige Frau sucht die Poliklinik des Berliner zahnärztlichen Universitätsinstituts wegen einer Schwellung des Oberkiefers auf. Die Inspektion der Mundhöhle ergab einen zahnlosen Oberkiefer mit einem Tumor auf dem Alveolarfortsatz in Gegend $\underline{3}|$. Das Röntgenbild (Fig. 2) zeigt eine Follikularzyste an $\underline{3}|$, $|\underline{3}$ war retiniert ohne Zystenbildung. An beiden Zähnen zeigten sich Resorptionserscheinungen. Beide Eckzähne retiniert, beide teil weise resorbiert, aber nur einer hat eine Follikularzyste! Das Primäre ist hier also wiederum die Retention, dann hat die Resorption eingesetzt, und schließlich hat sich um einen Zahn eine Zyste gebildet. Dasselbe Resultat ergibt die Betrachtung des Falles, von dem nebenstehend abgebildeter Zahn (Fig. 3) gewonnen wurde.

Eine 25jährige Patientin kommt zu einem Zahnarzt mit einem Tumor in Gegend $|\overline{123}$. Der linke untere seitliche Schneidezahn fehlt. Er wird bei der Operation, bei der sich die Diagnose Follikularzyste bestätigt, auf dem Boden der Zyste in dem Zustande gefunden, wie ihn Fig. 3 zeigt. Die nähere Betrachtung des Zahnes ergibt folgendes: Der Zahn, der im Zahnhals rechtwinklig abgeknickt ist, muß durch ein Trauma, das die Milchzähne oder den Kiefer getroffen hat, während seiner Entwicklung eingeknickt (hierfür sprechen die an der äußeren und an der inneren Knickungsstelle liegenden Schmelzperlen) und verlagert sein. Durch die Knickung wurde der Zahn am Durchbruch gehindert, und so seine Retention bewirkt. Erst 20 Jahre später — das Trauma muß, da es in die Zeit der Entwicklung des Schneidezahns gefallen ist, im vierten oder fünften Lebensjahr stattgefunden haben —, kam die Follikularzyste zur Beobachtung. Zunächst ist also der Zahn infolge eines Traumes retiniert geblieben, und erst später hat sich die Follikularzyste gebildet. Wie ich im klinischen Teil meiner Arbeit nachweisen werde, sind es vor allem die Follikel der Eckzähne und der unteren Weisheitszähne, die zystisch degenerieren. Dieselben Zähne sind es auch, die am häufigsten retiniert angetroffen werden, und zwar wesentlich häufiger ohne, als mit Zystenbildung. Hieraus geht wiederum hervor, daß zunächst eine Retention des Zahnes vorhanden ist und dann erst sekundär die Follikularzyste entsteht.

Wie haben wir uns nun die Entstehung der Follikularzyste zu denken und inwieweit ist der Follikel daran beteiligt? Ein glücklicher Zufall brachte uns eine Follikularzyste im Anfangsstadium der Entwicklung zu Gesicht. Es wurde bei einem Mann ein halbretinierter oberer rechter Eckzahn entfernt, an dessen Zahnhals wie gewöhnlich Reste des Zahnsäckchens hängenblieben. Diese wurden abgelöst und histologisch untersucht. Das bindegewebige Zahnsäckchen war mit einem teilweise mehrschichtigen Plattenepithel ausgekleidet. An einer Stelle fand sich

das in Fig. 4 abgebildete Keimfeld. Man sieht mehrere kleinere von Epithelsträngen umgebene Bindegewebszellhaufen (Römers Epithelglocken) isoliert liegen, in der Mitte einen größeren, dem man deutlich

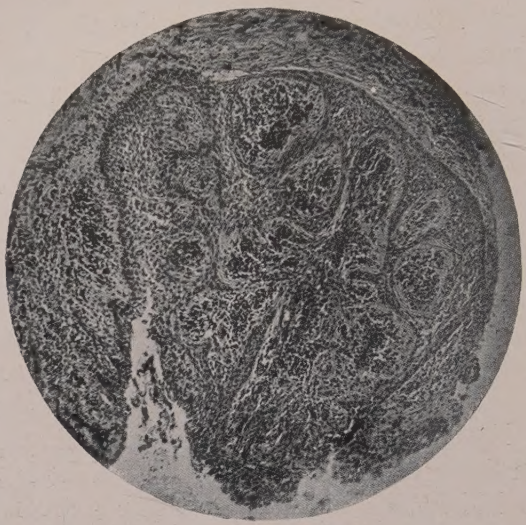

Fig. 4.

sein Entstehen durch Konfluieren mehrerer kleinerer ansieht. Das Keimfeld gleicht vollkommen dem, das wir in Fig. 5, dem Durchschnitt

Fig. 5.

durch eine follikuläre Zystenwand, sehen, und liefert damit den Beweis, daß es sich tatsächlich um eine beginnende Zyste in der Epithelauskleidung des Zahnsäckchens handelt.

Dieser Fund erlaubt folgende Schlüsse:

1. Die Bildung der Follikularzyste geht von der Epithelauskleidung des Zahnsäckchens aus. Partsch hielt es noch, wie ich schon gesagt habe, für zweifelhaft, inwieweit diese Auskleidung an dem Entstehen der follikulären Zyste beteiligt ist.
2. Es ist nicht der ganze Follikel, der zystisch degeneriert, sondern es bildet sich zunächst nur an einer Stelle ein Keimfeld.

Durch Konfluieren mehrerer der im Innern des Keimfeldes liegenden Epithelglocken entsteht ein größerer Hohlraum (Fig. 4) und damit die primäre Zyste in der Wand des Follikels. Fig. 6 zeigt das Bild einer in der ersten Entwicklung begriffenen Follikularzyste. Die Zyste wurde zufällig entdeckt an einem jungen Mädchen bei der Röntgenaufnahme

Fig. 6.

Fig. 7.

des erkrankten oberen linken ersten Bikuspidaten. Man sieht in dem Röntgenbild auf der einen Seite des retinierten linken oberen Eckzahnes den Schatten einer kleinen Follikularzyste, die wie eine Haube der Krone des retinierten Zahns aufsitzt, am übrigen Teile des Zahns aber keinerlei Schatten, sondern nur den präformierten Spalt zwischen Knochen und Krone, in dem das normale Zahnsäckchen liegt. Dieser Spalt besteht bei jeder retinierten Zahnanlage (Fig. 7) und darf nicht als pathologische Erscheinung gewertet werden. Also nur ein Teil des Follikels ist zystisch entartet, während der andere ein noch vollkommen normales Bild zeigt; und zwar hat sich die Follikularzyste, nicht wie gewöhnlich nach der Richtung des geringsten Widerstandes hin entwickelt, sondern gegen die Wurzel des großen Schneidezahns und nach der Mittellinie zu, die beide ein großes Hindernis für die Ausdehnung der Zyste bilden.

Erst sekundär nimmt allmählich die Zyste durch ständiges Wachstum den Follikel ganz ein. Wir haben dann das Bild der Follikular-

zysten, wie sie uns in den meisten Fällen zu Gesicht kommen. Am Boden der Zyste steht die nackt ins Lumen hineinragende Zahnkrone, an deren Zahnhals die Zystenwand fest ansetzt und den Zahnkappenförmig umfängt.

Das Keimfeld der Follikularzysten, wie ich es in Fig. 4 und 5 gezeigt habe, entspricht vollkommen dem der Wurzelzysten. Dementsprechend ist auch das histologische Verhalten und das Wachstum der Follikularzysten das gleiche. Der makroskopisch 1 bis mehrere Millimeter dicke Zystenbalg besteht aus einer derben bindegewebigen Außenschicht und einer inneren Epithelschicht (Fig. 5). Das Epithel ist Plattenepithel. Es ist in um so dünneren Lagen angeordnet, je älter die Zyste ist, und stammt von der epithelialen Auskleidung des Zahnsäckchens.

Die Frage der Wachstumsverhältnisse der Zysten ist in vielen Arbeiten über Wurzelzysten eingehend erörtert worden. Ich gebe im folgenden das Hauptsächlichste aus diesen Arbeiten wieder. Die lange bestehende Theorie der sezernierenden Epithelien widerlegte Römer folgendermaßen: „Wie können denn solche im Zerfall begriffene Epithelzellen sezernieren? Wie können überhaupt Deckepithelien sezernieren, die nach den bisherigen Kenntnissen sekretorische Funktionen nicht auszuüben vermögen? Römer nimmt vielmehr an, daß die Entstehung der Flüssigkeit, die ja das Wachstum der Zyste bedingt, auf hydropische Degeneration der Bindegewebszellen im Innern der Epithelglocken zurückzuführen ist.

Partsch (25) vermutet eine schleimige Degeneration der Bindegewebszellen. Echter Schleim hat sich aber bis jetzt noch nicht im Zysteninhalt durch spezifische Färbung nachweisen lassen.

Proell (32) glaubt, fettige Degeneration der Bindegewebszellen nachgewiesen zu haben. Fett ist immer (zum Teil in großen Mengen) in der Zystenflüssigkeit nachweisbar. Neuerdings scheint auch Partsch (26) sich der Ansicht Proells anzuschließen. Die Anwesenheit von Cholestearin im Zysteninhalt — Cholestearin ist viel häufiger, als bisher angenommen wurde, auch im Inhalt der Follikularzysten anzutreffen — könnte mit der fettigen Degeneration der Bindegewebszellen in Beziehung gebracht werden. Mit hoher Wahrscheinlichkeit tritt auch Flüssigkeit aus den Kapillaren aus. Das weitere Wachstum der Zysten geht nach der Anschauung von Williger so vor sich, daß durch das ständige Größerwerden und schließliche Bersten der in der Zystenwand liegenden „Tochterblasen“ der Inhalt der „Mutterblase“ dauernd vermehrt wird. Durch diese fortwährende Inhaltsvermehrung übt die Zyste einen ständigen Druck auf den sie umgebenden Knochen aus und bringt ihn langsam, aber sicher zum Schwinden. Die Ursachen, die zur Bildung des

Keimfeldes, und damit zur Zystenbildung in der Wand des Follikels führen, sind uns bis jetzt noch gänzlich unbekannt. Die Resultate, die Fischer (3) neuerdings bei seinen experimentellen Untersuchungen gewonnen hat — er spritzte 2 proz. Höllensteinlösung in die Nähe eines Follikels beim Versuchstier und beobachtete darauf Zystenbildung — lassen sich nicht hierfür verwerten, da bei seinen Versuchen die Keimpulpa im Follikel abgetötet wurde, und dadurch die Verhältnisse mehr denen gleichen, die bei den Wurzelzysten anzutreffen sind.

Trauma als Gelegenheitsursache wird von verschiedenen Forschern angenommen, so von Parreidt (27, 28) und Perthes (30). Meines Erachtens kann hieran auch kein Zweifel bestehen. Der schon vorher erwähnte Fall (Fig. 3) zeigt deutlich Trauma als Ursache der Follikularzyste. Die Knickung des Zahnes kann nur durch eine Gewalteinwirkung während seiner Entwicklung erklärt werden. Ebenso scheint bei folgendem Fall das Trauma eine Bedeutung zu haben:

Der Patient G. B. suchte am 15. Juni 1909 die Poliklinik des zahnärztlichen Universitätsinstituts Berlin auf. Er gab an, vor 22 Jahren gefallen zu sein, und sich dabei mehrere Zähne im Oberkiefer teils ausgeschlagen, teils abgebrochen zu haben. Beschwerden hat er in den folgenden Jahren nicht gehabt. Im Spätsommer 1908 ist er von seinem Zahnarzt auf eine Geschwulst am harten Gaumen aufmerksam gemacht worden. Die Geschwulst wurde 14 Tage später von dem Zahnarzt inzidiert, die Schnittwunde schloß sich aber bald wieder, und die Geschwulst blieb bestehen. Die Inspektion der Mundhöhle ergibt auf der linken Seite des harten Gaumens einen etwa walnußgroßen Tumor. An der Stelle des fehlenden linken oberen Eckzahnes entleert sich auf Druck stinkender Eiter. Das Röntgenbild zeigt einen großen Zystenhohlraum, in dem sich der fehlende Eckzahn stark resorbiert befindet. Es ergibt sich daher die Diagnose „Follikularzyste", wahrscheinlich hervorgerufen durch ein Trauma vor 22 Jahren. Auch in der Literatur sind mehrere Fälle beschrieben worden, in denen Trauma als Ursache angeschuldigt wurde.

Der Hauptgrund für die Entstehung ist aber wohl in der individuellen Disposition zu suchen. Hierfür spricht, daß bei vielen Patienten trotz zahlreicher Zähne, denen die Pulpa auf irgendeine Art und Weise verloren gegangen ist, oder mit retinierten normalen und überzähligen Zähnen, sich niemals eine Zystenbildung radikulärer oder follikulärer Art feststellen läßt. Andererseits gibt es wieder Patienten, die fast an jedem Zahn, der keine lebende Pulpa mehr besitzt, eine Wurzelzyste bekommen, oder bei denen jede retinierte Zahnanlage zystisch entartet. So hat Williger an einer Patientin von ihrem 14. bis 19. Lebensjahre 10 follikuläre Zysten beobachtet. (Die genaue Beschreibung dieses Falles bringe ich im klinischen Teil.)

Auch andere Autoren berichten über ähnliche derartige Fälle. So haben Mayrhofer, Reinmöller, Salter, Schilling und andere noch Multiplizität von Zystenbildung beobachtet. Allerdings steht der Fall Williger s, was die Zahl der Zysten anbelangt, bis jetzt einzig da.

Neuerdings hat Lartschneider (15) über die Ursachen der follikulären Zystenbildung eine neue Theorie aufgestellt. Nach seiner Meinung wird die zystische Entartung des Follikels hervorgerufen durch periodontitische Reize von kariösen Milchzähnen. Er geht davon aus, daß häufig bei follikulären Zysten die persistierenden Milchzähne tief kariös angetroffen werden. Es werden aber die persistierenden Milchzähne ebenso häufig noch vollkommen intakt vorgefunden (Fig. 23). Damit ist die Theorie Lartschneiders hinfällig.

Auch für die Erklärung der multiplen, sowie der heterotopen Follikularzysten würde die Erklärung Lartschneiders nicht ausreichen.

Bevor ich mich dem zweiten Teil meiner Arbeit, der Betrachtung der Follikularzysten vom klinischen Standpunkte aus, zuwende, möchte ich noch auf die Frage der Multiplizität von Zähnen in einer Follikularzyste eingehen. Diese Follikularzysten ähneln sehr den Ovarialzysten, in denen häufig viele voll ausgebildete Zähne gefunden werden, mit der Einschränkung, daß in den Follikularzysten des Kiefers nur Zähne oder Zahnrudimente, aber niemals Haare vorhanden sind. In der Literatur finden sich nachfolgende bemerkenswerte Angaben über Follikularzysten mit mehreren Zähnen:

3 Zähne und 12 Rudimente fand Kolbe,
8 Zähne fand Grosse,
15 „ „ Tomes,
24 „ „ Tellander,
25 „ „ Oudet,
44 Zahnbildungen fanden Windle und Humphreys,
150 Zahnbildungen fand Hildebrandt
4700 „ „ Tapie (nach Perthes).

Nach Broca könnte der in seiner Entwicklung begriffene Follikel zersprengt sein und so mehrere Zähne gebildet haben. Malassez war der Ansicht, daß die Zystenwand imstande ist, Zähne zu bilden.

Ich möchte diese eigenartige Bildung mit der Entstehung der Odontome vergleichen, und als durch primäre Degeneration der Zahnanlage hervorgerufen auffassen. Ferner könnte zur Klärung dieser Frage noch folgendes in Betracht kommen:

1. Ein Zahnkeim bildet anstatt eines Zahnes mehrere Zähne.
2. Die Anlagen mehrerer nebeneinander im Kiefer liegender Zähne entarten gleichzeitig zystisch. Die Follikularzysten konfluieren, und bilden so eine Zyste mit einer Mehrzahl von Zähnen.

Als Beweis des ersten Punktes führe ich das Vorkommen von Doppelzahnbildungen im Munde an. Fig. 8 zeigt zwei solche voll ausgebildeten Doppelzähne, die nur aus einer Keimanlage stammen können.



Fig. 8.

Auch die Möglichkeit des gleichzeitigen Bestehens und späteren Konfluierens zweier oder mehrerer Follikularzysten nebeneinander, ist nicht von der Hand zu weisen. Lartschneider (15) und auch Mayrhofer (18) beschreiben je einen solchen Fall. Auch in unserer Klinik hatten wir Gelegenheit, einen derartigen Fall zu beobachten, und zwar kam man hier bei der Operation nach Ausschälung des Zystenbalges in eine seitlich davon gelegene zweite Zyste. Manche Follikularzysten lassen ferner durch Fächerung im Innern auf ein Entstehen aus mehreren Zysten schließen.

Die ganze Frage der Entstehung der Zysten mit mehreren Zähnen ist aber noch nicht genügend geklärt, und möchte ich ein abschließendes Urteil hierüber weiteren Untersuchungen überlassen.

Am Schlusse dieses Teiles meiner Arbeit angelangt, möchte ich noch einmal kurz die Hauptpunkte, die für die Entstehung der Follikularzysten in Betracht kommen, zusammenfassen:

1. Die Ansicht Broca-Magitots besteht zu Recht. Die Follikularzyste entwickelt sich im Follikel der retinierten Zahnanlage und nicht aus den paradentären Epithelresten Malassezs.
2. Das Primäre ist die Retention des Zahnes.
3. Es bildet sich dann zunächst nur in einem Teil des Zahnsäckchens ein Keimfeld, aus dem sich die primäre Zyste entwickelt.
4. Erst allmählich bezieht diese primäre Zyste den ganzen Follikel mit ein.
5. Die Gründe, die zur Bildung der Follikularzysten führen, sind noch unbekannt. Vor allem ist die individuelle Disposition anzuschuldigen. Als Gelegenheitsursache kommt Trauma in Betracht.

Klinischer Teil.

Ich lasse zunächst einige statistische Angaben folgen. Zur Beobachtung kamen an der chirurgischen Abteilung des zahnärztlichen Instituts der Universität Berlin in den Jahren 1907 bis 1919 121 follikuläre Zysten. Davon entfielen:

auf das männliche Geschlecht 62,
auf das weibliche Geschlecht 59.

In der Literatur findet man häufig die Angabe über eine Bevorzugung des weiblichen Geschlechts, so noch in der jüngsten Zeit in einer Arbeit von Dr. Rohrer (31), der sie mit dem kleineren Kiefer der Frau zu erklären sucht. Nach meinen statistischen Feststellungen treffen diese Angaben keineswegs zu. Es verteilen sich die Follikularzysten bei diesem doch ziemlich umfangreichen Material ungefähr zu gleichen Teilen auf beide Geschlechter. Daher müssen die anderweitigen Beobachtungen als Zufallsbeobachtungen gewertet werden.

Nach Partsch (26) sollen sich die follikulären Zysten zu den radikulären in bezug auf ihr Vorkommen im Ober- und Unterkiefer umgekehrt zueinander verhalten, d. h. es sollen die follikulären Zysten ihren Lieblingssitz im Unterkiefer haben. Bei uns kamen zur Beobachtung:

im Oberkiefer 83 Follikularzysten.
im Unterkiefer 38 „

Also gerade das umgekehrte Resultat. Da der Unterschied in den Zahlen ein zu großer ist, könnte man eher eine Bevorzugung des Oberkiefers annehmen. Der Grund hierfür dürfte darin zu suchen sein, daß die oberen Eckzähne diejenigen Zähne sind, welche am häufigsten retiniert angetroffen werden. Die Retention eines Zahnes ist aber die Vorbedingung zur Bildung einer Follikularzyste. Auch sind überzählige retinierte Zähne im Oberkiefer häufiger als im Unterkiefer.

Ferner wurden beobachtet:

an normalen Zähnen 114 follikuläre Zysten.
an überzähligen Zähnen 7 „ „

Fig. 9 zeigte eine der Follikularzysten, die von einem überzähligen Zahn in der Schneidezahngegend des Oberkiefers ausging. Der Schleimhautperiostlappen ist hochgeklappt, der Zystendeckel entfernt. Am Boden der Zyste sieht man den überzähligen Zystenzahn deutlich liegen.



Fig. 9.

Zysten nur mit rudimentären Zahngebilden oder mit einer Mehrzahl von Zähnen wurden nicht beobachtet.

Die einzelnen Zahngruppen, an denen follikuläre Zysten vorkamen, waren:

Schneidezähne	11,
Eckzähne	55,
Bikuspidaten	21,
Molaren (1 u. 2) . . .	3,
Weisheitszähne	26,

Bisher wurden am meisten die Bikuspidaten und die Weisheitszähne angeschuldigt, während in unseren Fällen die Canini und dann die Weisheitszähne am häufigsten betroffen waren. Dieser Befund stimmt auch mit der Tatsache überein, daß diese Zähne am häufigsten retiniert gefunden werden.

Die Angaben über das Lebensalter unserer Patienten ergeben folgendes Bild. Es kamen zur Beobachtung:

bis zum 6. Lebensjahr	5	Zysten.
vom 7. bis 12. Lebensjahr	27	„
vom 13. „ 20. „	33	„
vom 21. „ 30. „	20	„
vom 31. „ 40. „	17	„
vom 41. „ 50. „	10	„
vom 51. „ 60. „	5	„
vom 61. „ 70. „	3	„
über 70	1	Zyste.

Hieraus läßt sich eine Überlegenheit des zweiten und dritten Lebensdezenniums feststellen als Hauptalter, in denen die Follikularzysten in Erscheinung treten. Während man aber in älteren Statistiken fast nur

dieses Alter angeschuldigt findet, sind doch bei uns sowohl in früheren als auch in späteren Jahren eine ganze Reihe von follikulären Zysten festgestellt worden.

Multiplizität ergab sich bei 2 Patienten, davon hatte der eine 2 Zysten, die andere 10. Dieser letztere Fall, den ich schon vorher kurz erwähnt



Fig. 10.

Fig. 11.

habe, war besonders interessant. Die Patientin kam zu uns im Alter von 14 Jahren. Aus der Anamnese ergab sich, daß bereits eine Follikularzyste anderweit operiert war. In den folgenden 5 Jahren, in denen die Patientin bei uns in poliklinischer Behandlung stand, wurden nach und nach noch 9 Follikularzysten festgestellt, und zwar 5 im Oberkiefer um $\underline{3}|$, $\underline{8}|$, $\lfloor\underline{3}$, $\lfloor\underline{5}$, $\lfloor\underline{8}$ und 4 im Unterkiefer um $\overline{3}|$, $\overline{8}|$, $|\overline{8}$, $|\overline{4}$. Bemerkenswert ist, daß sämtliche 4 Weisheitszähne zystisch erkrankt waren. Die Zysten wurden alle nach der Methode Partsch operiert und heilten ohne Komplikationen. In Fig. 10 bis 15 gebe ich die Röntgenbilder und einen Gipsabdruck von der Patientin aus der neusten Zeit im Bilde wieder. Der Abdruck zeigt, daß die Zahnstellung und die Artikulation trotz der 10 Zysten und ihrer Operation nicht wesentlich gelitten hat.

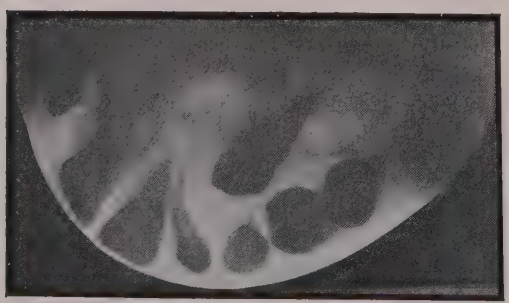

Fig. 12.



Fig. 13.

Palatinal entwickelt waren 5 Zysten, über die Mittellinie hinaus 3. Fig. 16 zeigt eine der palatinalen Zysten, die durch ihre Größe besondere Beschwerden machte.

Follikularzysten, ausgehend von Milchzahnkeimen, wurden nicht bemerkt. Auch in der Literatur sind meines Wissens nur 2 derartige Fälle beschrieben worden, und zwar je einer von Edvards (Salter) und Heath.



Fig. 14.

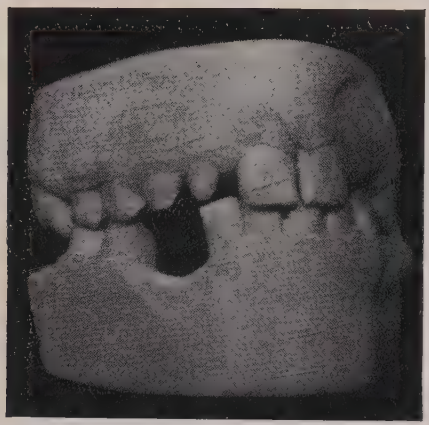

Fig. 15.

Fig. 16.

Fig. 17.

Fig. 18.

Die Follikularzysten entwickeln sich aus dem Follikel normal angelegter Zähne (Fig. 17) oder überzähliger Zähne (Fig. 18).

Die Zähne können dabei verlagert sein, oder sie liegen an normaler Stelle. Fehlen eines Zahnes im sonst vollständigen Gebiß muß bei bestehendem Tumor von vornherein den Verdacht auf Follikularzyste lenken.

Die meisten follikulären Zysten, die uns zu Gesichte kamen, waren etwa kirsch- bis walnußgroß.

Es sind aber auch mehrere Unterkieferzysten beobachtet worden, welche fast die Hälfte eines Unterkiefers einnahmen (Fig. 21). Diese Riesenzysten ziehen sich gewöhnlich wurstförmig unter allen Zähnen hinweg. Auch von anderen Autoren sind Zysten von erheblicherer Größe beschrieben worden, sogar bis zur Größe eines kleinen Kindskopfes. Fig. 19 zeigt eine größere Zystenhöhle in der Mandibula eines Schädels aus der Sammlung des Berliner zahnärztlichen Instituts. Fig. 20 (das Röntgenbild dieser Zyste) läßt deutlich die Ausdehnung des Zystenhohlraums, der fast bis an den Canalis alveolaris inferior reicht, und die durch die Follikularzyste hervorgerufene Verlagerung des Weisheits-

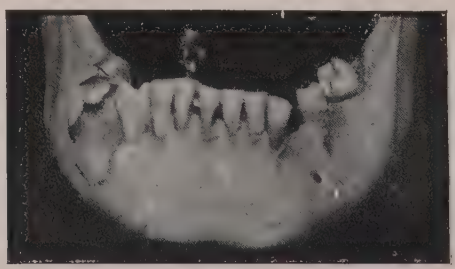

Fig. 19.

zahnes erkennen. Unbemerkt, da sie keine Schmerzen verursachen, vermögen die follikulären Zysten im Innern der Kiefer jahrelang zu wachsen, treiben erst mit zunehmender Größe den Knochen auf und verdünnen diesen allmählich soweit, daß er nur noch aus einer dünnen Schale besteht. Der Tumor, der in diesem Stadium äußerlich sichtbar wird, hebt sich oft wie eine Kugelkalotte aus dem Kiefer hervor. Er geht mit scharfen Grenzen in diesen über. Bei genügend weit vorgeschrittener Erweichung des Knochens fühlt man auf der Höhe der Geschwulst einen scharfrandigen Knochendefekt, durch den man in manchen Fällen ein Pulsieren des Zystenbalges durchfühlen kann. Das Pergamentknittern von Dupuytren ist zu dieser Zeit fast immer deutlich wahrnehmbar. Die Schleimhaut ist über dem Tumor verschieblich und läßt gewöhnlich die Zyste bläulich durchschimmern. Da die Zysten sich nach physikalischen Gesetzen fast immer nach der Richtung des geringsten Widerstandes hin entwickeln, sieht man sie im Unterkiefer fast stets die bukkale Wand vorwölben, im Oberkiefer, je nach dem Orte ihrer Entstehung, die bukkale oder die palatinale Wand. Die von dem oberen Bikuspidaten oder Molaren ausgehenden Zysten entwickeln sich gewöhnlich ins Antrum Highmori, und zwar können sie hier die ganze Oberkieferhöhle einnehmen, so daß diese nur noch auf einen schmalen Spalt beschränkt ist. Während der Sitz der Wurzelzysten

gemäß ihrer Genese vorwiegend nur der Alveolarfortsatz ist — nur sehr große Zysten erstrecken sich auch in benachbarte Gebiete —, trifft man die follikulären Zysten in allen Teilen des Ober- und Unterkiefers. Im Oberkiefer am harten Gaumen, im Antrum, im Processus frontalis und sogar bis in die Orbita hinein; im Unterkiefer mit Vorliebe am Angulus mandibulae und im aufsteigenden Ast. Die letzteren, die immer von den

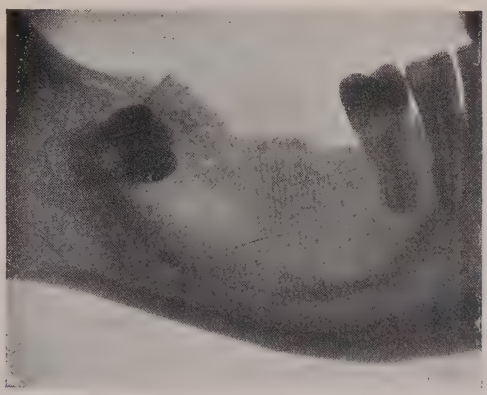

Fig. 20.

Weisheitszähnen ausgehen, verdienen noch besondere Berücksichtigung. Sie können den Kiefer, insbesondere den aufsteigenden Ast, derart aufblähen, daß nur noch eine schmale Knochenspange übrigbleibt, und die Gefahr einer Spontanfraktur besteht. Fig. 21 zeigt eine solche Riesenzyste, die vom ersten Molaren ausgehend die Mandibula bis auf eine ganz kleine Knochenspange zum Schwinden gebracht hat. Man sieht den Weisheitszahn verschoben und quergelagert hoch oben im aufsteigenden Ast. Die von den unteren Weisheitszähnen ausgehenden Follikularzysten werden leicht durch ein Dekubitalulkus, veranlaßt von den Antagonisten, infiziert und können dadurch schwere Komplikationen, vor allem hochgradige Kieferklemme bedingen.

Der Zysteninhalt besteht aus einer „serösen, leicht schleimigen Flüssigkeit“ (Partsch 26). Fett ist immer darin enthalten, Cholestearin nicht ganz so häufig wie im Inhalt der Wurzelzysten, doch häufiger als bisher angenommen wurde. Eitriger oder jauchiger Inhalt ist zumeist auf äußere Infektion, hervorgerufen durch chirurgische Eingriffe (Punktion, Inzision), zurückzuführen. Nach Hoenig kann eine Infektion des Zysteninhalts auch durch benachbarte Granulome zustande kommen.

Durch Sitz und Größe geben die follikulären Zysten des öfteren Veranlassung zu Fehldiagnosen, Durch Perforation ins Antrum High-

mori oder in die Nase können Antrumempyeme vorgetäuscht werden, wenn der Zysteninhalt eitrig infiziert war. Sonst findet man Komplikationen im allgemeinen selten. Wir sahen ausgehend von einer Follikularzyste um den linken unteren Weisheitszahn eine Wangenfistel, und von einer follikulären Zyste um den linken unteren Eckzahn eine Kinnfistel. In der Literatur (29) findet sich die Beschreibung einer Follikular-



Fig. 21.

zyste, die durch ihre Größe eine Nasenstenose herbeiführte. Maligne Entartung der Zystenwand ist nur selten beobachtet worden. Nur 2 Fälle sind bekannt geworden, und zwar handelte es sich in beiden Fällen um karzinomatöse Entartung des Zystenepithels.

Die Differentialdiagnose stößt im allgemeinen nicht auf allzu große Schwierigkeiten. Die malignen echten Tumoren, das Sarkom und das Karzinom wachsen wesentlich schneller als die Follikularzysten. Sie haben eine höckrige, unregelmäßige Gestalt und meistens eine ulzerierte Oberfläche im Gegensatz zu der glatten scharfrandigen Oberfläche der Zysten. Es fehlt nie Schwellung der regionären Lymphdrüsen und im vorgeschrittenen Stadium der Erkrankung die Kachexie. Eine Lymphdrüsenaffektion wird bei Zysten selten, Kachexie nie beobachtet. Auch beschränken sich die malignen Tumoren nicht, wie die Zysten es tun, auf ihr Muttergewebe, sondern gehen auf die Nachbargewebe über. Trotzdem sind Fälle beschrieben worden, in denen die Diagnose in dieser Hinsicht zweifelhaft war. So hat Weiser (40) einen Fall bekanntgegeben, wo infolge des schnellen Wachstums — die Zyste wuchs im Laufe von 6 Monaten ziemlich rasch —, der auffallenden Blässe der Patientin

und einer beträchtlichen derben Schwellung der regionären Lymphdrüsen eine maligne Entartung der Neubildung von vornherein mit Sicherheit nicht auszuschließen war. Eine gute Röntgenaufnahme und evtl. Probepunktion werden aber in den meisten Fällen die Diagnose sicher stellen lassen. Von den benignen echten Tumoren kommen vor allem das Adamantinom und das multilokuläre Kystom in Frage. Auch



Fig. 22.

hier wird das Röntgenbild die Entscheidung treffen. Der Röntgenschatten einer Follikularzyste zeigt keinerlei Struktur und setzt sich im allgemeinen scharf gegen den gesunden Knochen ab, während in dem Röntgenschatten des Adamantinoms und des multilokulären Kystoms eine wabige Struktur erkennbar ist (Fig. 22).

Auch die bei dem multilokulären Kystom nicht gleichmäßige Auftreibung des Kiefers kann bei der Beurteilung des Krankheitsbildes mitherangezogen werden.

Größere diagnostische Schwierigkeiten können bisweilen die Wurzelzysten bereiten. In Betracht kommen hauptsächlich die Wurzelzysten von außergewöhnlicher Größe. Hier wird der Sitz der Zyste im Alveolarfortsatz und das Vorhandensein eines pulpalosen Zahnes einen Hinweis auf die Genese der Zyste geben. Auch Follikularzysten, in deren Lumen eine oder mehrere Wurzeln schon durchgebrochener Zähne mit einbegriffen sind (Fig. 19), können mit einer Wurzelzyste verwechselt werden. Die Untersuchung der Zähne, deren Wurzeln in die Zyste hineinragen, mit dem elektrischen Strom auf lebende Pulpa und, falls der Zahn

zufällig seine Pulpa verloren hat, das Röntgenbild, das deutlich den Zystenzahn zeigen wird, werden eine sichere Entscheidung treffen lassen.

Ein Abszeß, und zwar vor allem ein palatinaler, kann hinsichtlich der Diagnose manchmal einige Schwierigkeiten bereiten. Schmerzhaftigkeit, Dauer der Entwicklung, Sitz, Ergebnis der Probepunktion und das Röntgenbild werden uns auch hier nicht im unklaren lassen.

Zysten, die sich ins Antrum hinein erstrecken, geben, wie ich schon erwähnt habe, oft Veranlassung zu Täuschungen. Betrachtung des klinischen Verlaufs, Probespülung, Durchleuchtung oder Röntgenaufnahme müssen zur Beurteilung herangezogen werden.

Die Prognose ist für die Follikularzysten durchaus günstig zu stellen. Die Follikularzyste ist eine gutartige Erkrankung, die sich nur auf ihren Mutterboden, den Kiefer, beschränkt und benachbarte Gebiete nicht miteinbezieht. Die Komplikationen, die im Verlaufe des Wachstums einer Follikularzyste auftreten können, sind nicht derartig, daß deswegen hinsichtlich der Prognose eine Einschränkung gemacht werden müßte. Bei der früheren Behandlungsmethode, wo bei follikulären Zysten fast stets die Resektion des betreffenden Kieferteils ausgeführt wurde, war naturgemäß die Prognose weitaus ungünstiger zu stellen, da doch immer eine teilweise Verstümmelung des Patienten die Folge war. Auch die Forderung älterer Kliniker, den Zystenbalg unter allen Umständen radikal zu entfernen, machte die Prognose dadurch ungünstiger, daß durch Ausschälen des Balges einer großen Oberkieferzyste die Eröffnung des Antrums oder der Nase herbeigeführt werden konnte. Der Heilungsprozeß ist bei der heutigen Behandlungsweise, die wir Partsch verdanken, durchaus günstig. Es heilen die Zysten durchschnittlich in 4—8 Wochen vollkommen aus.

Die Behandlungsmethode ist im Laufe der Jahre vielfach Wandlungen unterworfen gewesen. Zunächst versuchte man, durch Punktion mit nachfolgender Injektion von ätzenden Flüssigkeiten oder durch einfache Inzision kleinere Zysten zur Ausheilung zu bringen. Bei größeren Zysten dagegen schien damals nur die Resektion indiziert. Der Erfolg der Punktion oder der Inzision war der, daß die Wundränder schnell wieder verklebten und die Zyste sich von neuem füllte. Als man erkannt hatte, daß es sich um eine gutartige Erkrankung handle, ließ man die Resektion fallen. Parona forderte darauf die unbedingte Ausrottung des Zystensacks (nach Kleider 11). Diese Methode wurde einige Zeit ausgeübt, bis Partsch die Forderung aufstellte, den Zystenbalg nicht zu entfernen, sondern die Mundschleimhaut, nachdem die Zystenwand möglichst ausgiebig mittels Meißel, Schere und Resektionszange entfernt ist, mit der Zystenschleimhaut zu vereinigen und dadurch die

Zystenhöhle zur Nebenbucht der Mundhöhle zu machen. Durch diese Behandlungsmethode wird die Zyste in verhältnismäßig kurzer Zeit zur Verödung und zum Schrumpfen gebracht. Die Nachteile dieser Behandlung, nasaler Klang der Sprache, häufige Reinigung der Zystenhöhle in der ersten Zeit nach dem Eingriff, sind im Verhältnis zu den großen Vorteilen als nebensächlich zu bezeichnen. Die Anbringung eines Obturators zum provisorischen Verschluß des Defektes ist im allgemeinen unzweckmäßig und verhindert nur das schnelle Schrumpfen der Zystenhöhle. Bei kleineren Zysten, die noch von festen Knochenwänden umgeben sind, so daß durch Ausschälung des Balges Komplikationen nicht entstehen können, empfiehlt Partsch dagegen neuerdings, den Balg zu entfernen und den Defekt durch Vernähen der Schleimhaut über der Zyste per primam zum Verschluß zu bringen.

Soweit es sich bei den Zystenzähnen um unvollständig ausgebildete oder stark verlagerte Zähne handelt, empfiehlt es sich, diese zu entfernen, um ein schnelleres Schrumpfen der Zystenhöhle herbeizuführen. Gewöhnlich folgt dabei der Zystenbalg teilweise oder ganz mit. Es müssen deshalb die Zystenzähne vor dem Herausnehmen erst sorgfältig vom Balg losgelöst werden. Sollte dieser dennoch mitfolgen, so kann er wieder an die Zystenwand antapeziert werden. Wenn irgendeine Möglichkeit dazu besteht, soll man nach dem Vorschlage von Partsch (26) vollständig ausgebildete Zystenzähne erhalten. Sie wachsen bei der „Retraktion" der Zyste allmählich in die Zahnreihe ein. In dem Handbuch der Zahnheilkunde, Bd. 1 (26) gibt Partsch die Abbildung eines solchen Falles. Auch in der Berliner zahnärztlichen Universitätsklinik konnte ein Zystenzahn erhalten und in die Zahnreihe eingefügt werden.

Bei sachgemäßer Ausführung dieser Behandlungsweise kommen Rezidive äußerst selten vor. Bei den 121 Fällen, die an der chirurgischen Abteilung in den letzten 12 Jahren operiert wurden, sind Recidive nicht beobachtet worden. Auch in der Literatur sind Fälle von Rezidiven sehr selten beschrieben.

Alle follikulären Zysten wurden in der hiesigen Abteilung nach den beiden Methoden von Partsch operiert, und zwar immer vom Munde aus. Die Eingriffe wurden, wenn irgend angängig, unter Leitungsanästhesie und lokaler Umspritzung ausgeführt, nur bei Kindern wird die Bromäthernarkose bevorzugt. Versuche, die Zystenhöhle mit einer festen Füllung zu versehen, wie sie von verschiedenen Autoren (Witzel, Mosettig) befürwortet wurden, sind nicht gemacht worden. Besondere Vorteile dieser Methode sind auch anderweit nicht bekanntgeworden. Sie ist wohl heutzutage zugunsten der Behandlungsweise nach Partsch verlassen worden.

Am Schlusse meiner Ausführungen lasse ich nun noch die Krankengeschichten einiger interessanter Fälle folgen.

Fall 1.

Vorgeschichte: Patientin A. W., 18 Jahre alt, hat seit 4 Monaten eine rechtsseitige Naseneiterung. Sie ist deswegen vergeblich in einem Krankenhaus behandelt worden. Vor 14 Tagen ließ sie sich bei einem Zahnarzt die oberen Schneidezähne wegen tiefer Zerstörung entfernen. Hinter 2| stürzte Eiter nach. Da III| persistierte und 3| nicht vorhanden war, wurde eine Röntgenaufnahme veranlaßt. Diese zeigte 3| hoch über III| als Krone im Kiefer liegen und um ihn herum eine größere Höhle.

Befund: 21. X. 07. Patientin ist ein mittelkräftiges Mädchen. Innere Organe o. B. In der rechten Nasenhöhle eine Anzahl Polypen, linke Seite frei. Eiterung aus der leeren Alveole von 2|, die übrigen Alveolen sind geschlossen. Am Kiefer ist nichts Abnormes zu fühlen. Operation 21. X. 07. Aufklappung, Resektion der Vorderwand der Alveole von 2|. An der Spitze eine dicke graue Membran. Sehr breite Eröffnung der dicken Vorderwand mit Hammer und Meißel legt eine mit dickem Eiter gefüllte Zystenhöhle frei, darin den schwer zu entfernenden Kronenteil von 3|. In einer lateralen Ausbuchtung ist eine graugelbliche Membran sichtbar, die beim Blasen durch die Nase sich etwas vorwölbt. Der Luftstrom geht nicht durch. Entfernung der stark zerrissenen und verdickten Zystenwand. Tamponade.

Verlauf. 22. X. 1907. Aus der rechten Nasenhöhle soll etwas Blut gekommen sein. Örtliche Reaktion sehr gering.

25. X. Patientin bringt die Wurzel von 3| mit, die sie aus der Nase ausgeschnaubt hat. Tamponadenwechsel. Starke Blutung.

31. X. Tamponadenwechsel. In der rechten Nasenhöhle (ganz undurchgängig für Luft) sind weiche Gebilde sichtbar, die beim Entfernungsversuch zerreißen.

3. XI. 8. XI. 13. XI. Tamponadenwechsel. Mikroskopisch Zystenwand festgestellt.

21. XI. Höhle verkleinert sich.

28. II. 08. Kleine tiefe Grube an Stelle der Zyste.

Die Naseneiterung rechts hat aufgehört, Polypen sind viel kleiner. Durchgängigkeit für Luft besser, aber nicht vollkommen. Zur Nasenklinik.

Fall 2.

Vorgeschichte: Patient Wilhelm H., 17 Jahre, gibt an, im Juli 1908 seien an |6 starke Schmerzen, begleitet von einer Schwellung der linken Gesichtshälfte und einer schwachen Eiterung aufgetreten. |6 sei ent-

fernt worden, die Eiterung habe aber nicht nachgelassen. Er habe deshalb im Oktober 1908 die Hilfe eines andern Arztes aufgesucht, der ihn noch von einer Wurzel befreit und das Antrum eröffnet habe. Bald darauf habe sich wiederum aus den Alveolen Eiter entleert. In der Meinung, die Eiterung stehe mit einem früher überstandenen Mittelohrleiden in Verbindung, habe er die Universitäts-Ohrenklinik aufgesucht. Nach der Eröffnung des Antrums von der Nase aus sei ihm dasselbe nochmals durchspült, und es habe sich anfangs Eiter dabei entleert. Da trotz der Durchspülung der Eiterausfluß aus den Alveolen aber nicht aufgehört habe, habe er sich in das zahnärztliche Institut begeben. Hier sei kein Antrumempyem gefunden und er als geheilt, nach Auslöfflung von Granulationen, entlassen worden. Bald habe sich in der Gegend von ⌊7 wiederum eine Eiterung gezeigt, und er habe sich deswegen wieder in die Behandlung des zahnärztlichen Instituts begeben.

Befund: 6. VII. 09. Junger, mittelgroßer Mann. Die Weichteile der linken Gesichtshälfte zeigen im Vergleich zu denen der rechten keine Veränderung. Für links oben ergibt sich folgender Zahnbestand ⌊123457. Der bukkale Teil des linken Tuber maxillare ist eindrückbar. Auf Druck quillt aus der distalen Papille des ⌊7 eine übelriechende, gelbliche Flüssigkeit. Die Palpation verursacht keinen Schmerz. Das schon zur Sicherstellung der Diagnose für das früher behandelte Antrumempyem angefertigte Röntgenbild läßt eine vom retinierten ⌊8 ausgehende follikuläre Zyste erkennen.

Operation: Typische Zystenoperation nach Partsch: Bogenschnitt, Hochklappung der Schleimhaut und des Periosts, Entfernung der Vorderwand und Entleerung des infizierten Zysteninhalts. In das Zystenkavum ragt der retinierte ⌊8 hinein. Er ist mit seiner Krone nach oben und distal verlagert und kann ohne Entfernung von ⌊7 nicht beseitigt werden, daher Herausnahme von ⌊7, Resektion der umgebenden Knochenteile, Einklappung der Schleimhaut in den Zystenhohlraum, Tamponade.

Verlauf: 10. VII. Tamponadenwechsel. 13. VII. Entlassung. Ständig fortschreitende Heilung.

Fall 3.

Vorgeschichte: Patient H. X., 17 Jahre alt, gibt an, es sei bei ihm vor etwa $^3/_4$ Jahren in der Gegend der rechten oberen Bikuspidaten am harten Gaumen eine Schwellung aufgetreten. Beim Drucke mit der Zunge gegen die betreffende Stelle sei immer eine übelriechende gelbliche Flüssigkeit herausgeflossen. Der Ausfluß habe die ganze Zeit bestanden. Große Schmerzen seien nicht aufgetreten. Seit etwa 4 bis 5 Tagen habe er einen starken rechtsseitigen Schnupfen.

Befund: 4. VII. 09. Kräftiger, junger Mann mit gesunder Gesichtsfarbe. Die kranke Gesichtshälfte zeigt im Gegensatz zur gesunden äußerlich keine Veränderungen. Der Zahnbestand ist folgender:

$$\begin{array}{r|l} 7\sqrt{6}543\sqrt{\text{III}}\ 1 & 1\ \text{III}\ 345\sqrt{6}\ 7 \\ \hline 7654\ \ 3\ 2\ 1 & 1\ 2\ 3\ 456\ \ 7 \end{array}$$

$\underline{3}\rfloor$ ist palatinal pervers, $\lfloor\underline{3}$ labial pervers durchgebrochen. Im Unterkiefer stehen die Zähne dicht gedrängt und dachziegelförmig angeordnet. In der Gegend der Bikuspidaten am harten Gaumen rechts sieht man den durchgebrochenen $\underline{3}\rfloor$. Um seine Spitze ist das Zahnfleisch stark gerötet und auf Druck fließt aus der Durchbruchsstelle dickflüssiger Eiter, der übel riecht, in großer Menge. Die Schwellung hat sich mehr flächenhaft entwickelt. Die Diagnose wird zuerst auf palatinal um den durchgebrochenen $\underline{3}\rfloor$ entwickelten Abszeß gestellt.

Operation: Der Abszeß wird in Leitungsanästhesie eröffnet, die Schleimhaut zurückgeklappt, Zahn $\underline{3}\rfloor$ freigemeißelt und entfernt. Bei Entfernung des $\underline{3}\rfloor$ folgt ein großes Stück Zystenwand mit. Die Zystenschleimhaut ist stark geschwollen und gerötet. Der ganze Balg wird exstirpiert und die Höhle ausgekratzt. Dabei zeigt sich am Boden der Zyste eine Perforationsöffnung, die entweder nach dem Antrum oder der Nase führt. Tamponade.

Verlauf: Allmähliche Verkleinerung unter Tamponade, Heilung ungestört.

Fall 4.

Vorgeschichte: Patientin Else G., 17 Jahre, suchte vor ungefähr 3 Wochen wegen Schmerzen im rechten Oberkiefer ärztliche Hilfe auf. Ihr Arzt erklärte, daß die Schmerzen von $\sqrt{\underline{6}}\rfloor$ herrührten, die er auch entfernte. Er bat die Patientin, sich nach 8 Tagen zum Nachsehen der Wunde wieder vorzustellen. Da keine Schmerzen mehr bestanden, wurde Patientin aus der Behandlung entlassen. Ungefähr nach 8 Tagen stellten sich dieselben Schmerzen wieder ein. Daraufhin konsultierte die Patientin ihren Arzt abermals. Da $\underline{7}\rfloor$ jetzt auf Perkussion Schmerzen verursachte, wurde er entfernt. Der Arzt erklärte, es habe bereits eine Eiterung am Kieferknochen bestanden. Die Schmerzen dauerten an, aus der Wunde entleerte sich auf Druck, bald auch spontan Eiter. Patientin wandte sich wieder an den sie vorher behandelnden Arzt, der ihr sagte, die Eiterung habe größeren Umfang angenommen, und der Kieferknochen selbst sei jetzt „angeeitert". Eine Behandlung vom Arzt wurde jetzt nicht vorgenommen. Während dieser dreiwöchentlichen Behandlung sei allmählich eine Schwellung aufgetreten, deswegen habe sie die zahnärztliche Klinik aufgesucht.

Befund: 1. II. 10. Gesunde Patientin von kräftigem Körperbau, die rechte Gesichtshälfte zeigt eine 5-Markstückgroße Vorwölbung, die vorne und oben von der Nasolabialfalte und dem Infraorbitalrande begrenzt wird und sich nach lateral auf den Processus zygomaticus, allmählich schwächer werdend, fortsetzt. Die Haut läßt sich auf beiden Seiten gleichmäßig abheben und zeigt äußerlich keine Veränderungen. Bei Palpation fühlt man rechts deutlich einen die Fossa canina ausfüllenden knochenharten und glatten Tumor. Die Inspektion des Mundes ergibt ein mangelhaft gepflegtes Gebiß. Der Zahnbestand ist folgender: $\frac{54321 \mid 12345}{54321 \mid 234567}$. Die Frontzähne sowohl unten wie oben zeigen Schmelzhypoplasien. In der Gegend $\underline{76}\rfloor$ sieht man eine frische Wunde. Die Alveole $\underline{6}\rfloor$ ist mit frischen Granulationen ausgefüllt. Bei genauer Untersuchung des vestibiulum findet man, daß sich von $\underline{3}\rfloor$ lateralwärts ungefähr bis zum Tuber maxillare ein Tumor erstreckt. Er ist glatt und hart und zeigt hinter $\underline{5}\rfloor$ eine 10-Pfennigstück große Einbuchtung. Auf Druck entleert sich aus der Extraktionswunde von $\underline{6}\rfloor$ stinkender Eiter. Die Sonde läßt sich in der Alveole von $\underline{6}\rfloor$ ungefähr 5 cm nach oben führen, nach hinten stößt man auf einen glatten harten Körper, welcher wahrscheinlich der retinierte Weisheitszahn ist.

Diagnose: Cystis follicularis, ausgehend vom rechten oberen Weisheitszahn.

Operation: Bogenschnitt nach Partsch, Entfernung der bukkalen Wand des Processus alveolaris mit dem Partschschen Schneidemeißel, Entfernung des in die Zyste ragenden Weisheitszahns, Vereinigung des Schleimhautlappens mit der Schleimhaut der Zyste durch Naht. Tamponade.

Fall 5.

Vorgeschichte: Patientin Frau S. S., 33 Jahre alt, gibt an, daß sie früher im wesentlichen gesund gewesen sei. Am 7. IV. 1911 sucht Patientin das Institut auf, weil ihr Gesicht seit 2 Tagen angeschwollen ist. Sie hat eine Period. + Periost. abscedens, ausgehend von $\lfloor\underline{1}$. Es wird eine Inzision gemacht und $\lfloor\underline{1}$ trepaniert. Am 10. IV. sind die akuten Erscheinungen zurückgegangen und $\lfloor\underline{1}$ erhält eine antiseptische Einlage. Der Patientin wird vorgeschlagen, sich zur Sanierung ihrer Mundhöhle mehrere Wurzelreste entfernen zu lassen. Neben andern Resten soll auch ein weit hinten stehender Rest im linken Unterkiefer entfernt werden, der für $\lceil\overline{8}$ angesehen wird. Derselbe wird frakturiert und läßt sich erst durch eine ziemlich schwere Meißelung entfernen. Nachfolgend Tamponade. Seit dieser Zeit klagt Patientin dauernd über starke Schmerzen, die nach dem Kiefergelenk und dem Ohr zu ausstrahlen sollen. Äußerlich ist eine mäßig starke Schwellung vorhanden. Außer-

dem besteht eine Kieferklemme ersten Grades. Zeitweilig fühlt man ein undeutliches Knacken im Gelenk, so daß an eine Gelenkaffektion gedacht wird. Patientin gibt an, daß sie bei weitem Öffnen des Mundes stärkere Schmerzen habe. Durch mehrfache Säuberung mit nachfolgender Tamponade wird keine Besserung erzielt. Trigemin usw. schafft nur vorübergehend Erleichterung. Es wird deshalb der Patientin eine nochmalige Aufklappung vorgeschlagen.

Befund: Mittelgroße kräftige gesunde Frau. Äußerlich sieht man in der Gegend des linken Unterkieferwinkels eine geringfügige Schwellung. Die Haut ist nicht entzündlich verändert. Drüse b und c sind mäßig geschwollen und druckempfindlich, es besteht Kieferklemme ersten Grades. Die Operationswunde ist noch nicht geschlossen, sie ist in ganzer Ausdehnung mit schlechten Granulationen angefüllt. Auf Druck entleert sich eine geringe Menge Eiter. Mit der Sonde fühlt man in der Tiefe unbedeckten, aber festen Knochen. Von einem Zahngebilde ist nichts zu fühlen. Röntgenaufnahme wird der Kosten halber nicht gemacht.

Operation: Unter Leitungs- und lokaler Anästhesie wird ein möglichst großer Bogenschnitt angelegt. Nach dem Zurückpräparieren des Schleimhaut-Periostlappens werden die Granulationen ausgelöffelt. Es findet sich nirgend ein Sequester. Ganz hinten sieht man einen etwa reichlich linsengroßen bläulichen Fleck, der den Eindruck eines Zystenbalges erweckt. Auch jetzt läßt sich ein Zahn durch Sondierung nicht nachweisen. Erst nachdem der Zystenbalg mit dem scharfen Löffel aufgerissen ist, kommt eine Zahnkrone zum Vorschein. Nunmehr wird von der äußeren Knochenschale ein Teil abgemeißelt, der Zahn, der jetzt deutlich sichtbar wird, liegt wagerecht im aufsteigenden Ast. Seine Krone ist bis zum Zahnhals von einem Zystensack umgeben. Der Zahn läßt sich verhältnismäßig leicht herausheben. Tamponade.

Verlauf: Die Wunde schließt sich langsam. Auch die Schmerzen gehen nur langsam zurück. Die ausstrahlenden Schmerzen nach dem Ohr haben jedoch sofort nach der Operation nachgelassen.

22. V. Die Operationswunde hat sich so weit geschlossen, daß sie sich selbst überlassen werden kann. Patientin scheidet aus der Behandlung aus.

Fall 6.

Vorgeschichte: Die Mutter des Knaben Georg G., 8 Jahre alt, gibt an, daß derselbe seit 10 Wochen starke Schmerzen im rechten Unterkiefer habe. Außerdem sei die Backe stark geschwollen. Die Geschwulst habe sich langsam, aber stetig vergrößert. Auch die Schmerzen sind dauernd geblieben. Der Zahnarzt, den die Mutter konsultierte, behan-

delte angeblich den Knaben vergeblich mit Spülungen. Der Knabe ist sonst stets gesund gewesen.

Befund: 9. IX. 19. Seinem Alter entsprechend kräftig entwickelter, gesund aussehender Knabe. Die rechte Wange ist in Gegend des Unterkieferrandes etwas vorgewölbt. Die Haut ist über dem Tumor, der sich scharf abtasten läßt, verschieblich. Sie ist nicht gerötet. Nach Öffnung des Mundes sieht man am Alveolarfortsatz der rechten Unterkieferseite in der Gegend von $\overline{\text{VIV}}$ eine kirschgroße Geschwulst wie eine Kugelkalotte sich scharf gegen die Umgebung absetzen. Die Zähne sind in einem leidlichen Zustande. Der untere rechte zweite Milchmolar ist tief zerstört. Die Geschwulst ist auf Druck nicht empfindlich, sie hat eine glatte Oberfläche und schimmert bläulich durch die Schleimhaut hindurch. In der Mitte ist die Geschwulst eindrückbar. Pergamentknittern

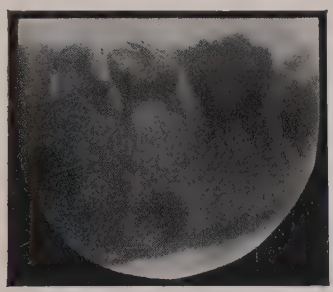

Fig. 23.

ist nicht vorhanden. Das Röntgenbild (Fig. 23) ergibt einen scharfrandigen Schatten um den noch im Kiefer liegenden Zahnkeim von $\overline{5}$.

Diagnose: Cystis follikularis.

Operation: 10. IX. 19. Entfernung $\overline{\text{VIV}}$, Aufklappung und Eröffnung der Zystenhöhle mittels Resektionszange, Entfernung des Zahnkeimes von $\overline{5}$. Der Schleimhautlappen wird hineintamponiert. Die Operation bestätigt die Diagnose. Heilungsverlauf: Normal.

Fall 7.

Fräulein B., 16 Jahre, aus Charlottenburg, bemerkt seit ungefähr einem halben Jahr eine schmerzlose langsam zunehmende Auftreibung des Unterkiefers im Kinnteil und bis zum zweiten Prämolaren rechts. Der befragte Zahnarzt diagnostizierte eine Zyste und gewann durch Probepunktion einen dicken gelben Brei.

24. XI. 19. Befund: Kleines mäßig kräftiges Mädchen. Zähne fast vollzählig und gesund. Im Unterkiefer sind $\frac{\quad|\quad}{8\;|\;8}$ noch nicht erschienen. Außerdem fehlt $\overline{3}$. Die Lücke zwischen $\overline{2}$ und $\overline{4}$ ist fast

geschlossen, und zwar dadurch, daß sämtliche Zähne von $\overline{6}|$ bis $\overline{5}|$ sich schiefgestellt haben. Im Röntgenbild (Fig. 24) ist $\overline{3}|$ unterhalb von $\overline{2}|$ in einem großen Hohlraum zu sehen. Man erkennt im R.-B. eine Anzahl Buchten. In der Gegend von $\overline{1}|$ — $\overline{4}|$ ist die Kieferwand labialwärts stark vorgewölbt, was auch schon äußerlich durch Vorstehen der rechten Unterlippenhälfte erkennbar ist. Die Wand ist zum Teil völlig erweicht, zum Teil zeigt sich Pergamentknittern.

Fig. 24.

Diagnose: Follikularzyste von $\overline{3}|$.

25. XI. 19 Operation: Leitungsanästhesie und örtliche Umspritzung. Unmittelbar nach der Einspritzung an der Lingula tritt starkes Erblassen der rechten Gesichtshälfte ein. Schnitt von $\overline{7}|$ bis $|\overline{3}$. Nach Abschieben der Schleimhaut breites Ausschneiden der Vorderwand mit Schere und Knochenzange. Die ungewöhnlich große, buchtige Höhle ist mit einem dicken, gelben, geruchlosen Brei angefüllt. Sie reicht von $\overline{7}|$ bis jenseits von $|\overline{3}$. Der retinierte Eckzahn wird entfernt. Er steht frei senkrecht in der Höhle. Bei seiner Wegnahme kommt ein Teil des Balges mit, wird aber wieder an die Wand antapeziert. Tamponade mit Vioformgaze.

Literatur.

1. Astachoff, A., Über die Pathogenese der Zahnwurzelzysten. Deutsche Monatsschrift für Zahnheilkunde 1909.
2. Dependorf, Zur Pathogenese der Zahnwurzelzysten. Deutsche Monatsschrift für Zahnheilkunde 1912.
3. — Zahnzysten. Deutsche Monatsschrift für Zahnheilkunde 1912.
4. Cohen, Drei follikuläre Zysten des Oberkiefers. Zeitschrift für Ohrenheilkunde 1914, Bd. 71.
5. Fischer, Experimentelle Untersuchungen über die Entwicklung follikulärer Zysten. Deutsche Monatsschrift für Zahnheilkunde 1911.
6. Goebel, Über Kiefertumoren, deren Entstehung auf das Zahnsystem zurückzuführen ist. Zentralblatt für Pathologie 1897.
7. Grawitz, Die epithelführenden Zysten der Zahnwurzeln. Greifswald 1906.
8. Haasler, Histogenese der Kiefergeschwülste. Archiv für klinische Chirurgie 1896, Bd. 53.
9. Hoffmann, Über Kieferzysten. Münchener medizinische Wochenschrift 1903.
10. Kaposi und Port, Chirurgie der Mundhöhle.
11. Kleider, Über Zahnzysten. Inaug.-Diss. Jena 1902.
12. Klein, Über das Verhalten nebeneinander vorkommender Zahnwurzelzysten und Granulome zueinander. Öst.-Ung. Vierteljahrsschrift für Zahnheilkunde 1913, Heft 4.
13. Krause, Über Kieferzysten. Inaug.-Diss. München 1917.
14. Kuhlo, Die Zahnzysten der Kiefer. Inaug.-Diss. Leipzig 1903.
15. Lartschneider, Beitrag zur Pathogenese der follikulären Zahnzysten. Zweizellige (bilokuläre) Oberkieferzyste, entstanden durch zystische Degeneration der beiden linken Backenzahnfollikel. Öst.-Ung. Vierteljahrsschrift für Zahnheilkunde 1909.
16. Malassez, Über die Existenz epithelialer Massen um die Wurzel der Zähne beim erwachsenen Menschen und im normalen Zustande. Ref. Brunsmann. Deutsche Monatsschrift für Zahnheilkunde 1887.
17. Mayrhofer, Über zahnlose Follikularzysten und die Differentialdiagnose zwischen diesen und zahnlosen Wurzelzysten. Zeitschrift für Mund- und Kieferchirurgie, I.
18. — Zweifache heterotope Follikularzyste. Wiener klinische Wochenschrift 1913, Heft 1.
19. — Demonstration einer zahnlosen Follikularzyste. Wiener klinische Wochenschrift 1913, Heft 25.
20. Neumann, Über einen Fall einer follikulären Unterkieferzyste. Deutsche zahnärztliche Wochenschrift 1907, Heft 30.
21. Partsch, Über Kieferzysten. Deutsche Monatsschrift für Zahnheilkunde 1909.
22. — Zur Pathogenese der Wurzelzysten. Verhandlung des V. Internationalen Zahnärztl. Kongresses Berlin 1909, Bd. 1.
23. — Werden und Wachsen der Zahnwurzelzysten. Öst. Zeitschrift für Stomatologie 1911.
24. — Zur Behandlung der Kieferzysten. Deutsche Monatsschrift für Zahnheilkunde 1912.
25. — Zahnzysten. Scheff: Handbuch der Zahnheilkunde Bd. III.
26. — Bruhn und Kantorowicz: Handbuch der Zahnheilkunde Bd. I. Verlag Bergmann. Wiesbaden 1917.
27. Parreidt, Über Zahn- und Kieferzysten. Deutsche Monatsschrift für Zahnheilkunde 1887.
28. — Beitrag zur Diagnose, Ätiologie und Behandlung der Zahnzysten. Deutsche Monatsschrift für Zahnheilkunde 1889, Heft 11.

29. Peter und Sticker, Einseitige Nasenstenose durch eine Follikularzyste des Oberkiefers. Öst.-Ung. Vierteljahrsschrift f. Zahnheilkunde 1914, Heft 4.
30. Perthes, Die Verletzungen und Krankheiten der Kiefer. Verlag Ferd. Enke. Stuttgart 1919.
31. Preiswerck, Lehrbuch und Atlas der Zahnheilkunde.
32. Proell, Zur Mikroskopie der Granulome und Zahnwurzelzysten. Deutsche Monatsschrift für Zahnheilkunde 1911, Heft 3.
33. Rohrer, Die Beziehungen der Zähne zu den echten Geschwülsten der Mundhöhle. Zahnärztliche Rundschau 1919, Heft 39.
34. Römer, Granulome und Zahnwurzelzysten. Scheff: Handbuch der Zahnheilkunde Bd. 2, Abt. I.
35. Rosenstein, Zur Klinik der Kieferzysten. Deutsche Monatsschrift für Zahnheilkunde 1912.
36. Schellmann, Ein interessanter Fall einer follikulären Zahnzyste. Deutsche zahnärztliche Wochenschrift 1907, Heft 30.
37. Schilling, Ein Fall von doppelseitiger Follikularzyste der Mandibula. Inaug.-Diss. Kiel 1914.
38. Sicher, Follikularzyste, ausgehend vom Rudiment des vierten Molaren. Wiener Vierteljahrsschrift für Zahnheilkunde 1919, Heft 3.
39. Stöhr, Lehrbuch der Histologie.
40. Weiser, Ein lehrreicher Fall von follikulärer Unterkieferzyste und deren Behandlung. Öst.-Ung. Vierteljahrsschrift für Zahnheilkunde 1913, Heft 4.
41. Williger, Zahnärztliche Chirurgie.
42. — Zur Ätiologie von Geschwulstbildungen im Munde. Deutsche Monatsschrift für Zahnheilkunde 1912.
43. — Resorptionserscheinungen an einem retinierten Eckzahn. Korrespondenzblatt für Zahnärzte, Bd. 38, Heft 1. Berlin 1909.
44. Witzel, Über Zahnwurzelzysten, deren Entstehung, Ursache und Behandlung. Deutsche Monatsschrift für Zahnheilkunde 1896.

Herrn Professor Dr. med. Williger, Leiter der chirurgischen Abteilung des zahnärztlichen Instituts der Universität Berlin, spreche ich für die Überlassung des Themas, des Materials und die liebenswürdige Unterstützung bei der Anfertigung der Arbeit meinen ergebensten Dank aus.

Lebenslauf.

Am 14. Dezember 1891 wurde ich, Heinrich Hammer, als Sohn des Oberzahlmeisters Heinrich Hammer, zu Altona (Schleswig-Holstein) geboren. Ich besuchte die Gymnasien zu Schleswig und Potsdam. Hierselbst bestand ich im September 1913 die Reifeprüfung. Darauf widmete ich mich dem Studium der Zahnheilkunde und der Medizin an der Universität Berlin. Die zahnärztliche Vorprüfung bestand ich im Februar 1915, das zahnärztliche Staatsexamen am 5. März 1917 und am 28. Oktober 1918 die medizinische Vorprüfung. Zur Zeit bin ich als praktischer Zahnarzt in eigener Praxis in Potsdam tätig.